

NOVA TÉCNICA DE ANASTOMOSE GASTROJEJUNAL NO TRATAMENTO PALIATIVO DO CÂNCER DA CABEÇA DO PÂNCREAS

NEW TECHNIQUE OF PALLIATIVE GASTROJEJUNOSTOMY FOR CARCINOMA OF THE HEAD OF THE PANCREAS

MareeI Cerqueira Cesar Machado, TCBC-SP1
José Eduardo Monteiro da Cunha, TCBC-SP1
Sonia Pentead02
José Jukemura1
Paulo Herman1
MareeI Autran Cesar Machado, ACBC-SP3

RESUMO: A maioria dos pacientes com câncer de pâncreas apresenta estádios avançados e é tratada paliativamente. Dos que são submetidos exclusivamente a derivação biliar, cerca de 30%-50% vão apresentar na evolução necessidade de tratamento de obstrução duodenal. As técnicas atualmente empregadas para derivação gástrica podem acarretar vômitos pós-operatórios, principalmente quando feitas profilaticamente. Uma nova técnica foi planejada para evitar alterações no mecanismo de esvaziamento gástrico e a recirculação do conteúdo alimentar. Esta técnica consta de anastomose gastrojejunal entre o corpo gástrico e a primeira alça jejunal tipo Braun em que a alça aferente é bloqueada evitando o ciclo vicioso alimentar. A reconstituição do trânsito alimentar é feita a jusante desta anastomose, impedindo o refluxo biliar para o estômago. Dezenove pacientes foram tratados consecutivamente sem complicações. A sonda nasogástrica foi retirada em torno do terceiro dia de pós-operatório e iniciada realimentação no dia seguinte. Não se observaram vômitos no pós-operatório imediato ou tardio em decorrência de retardo do esvaziamento gástrico.

Unitermos: Câncer do pâncreas; Tratamento paliativo; Anastomose gastrojejunal.

INTRODUÇÃO

Embora a incidência dos tumores de pâncreas tenha aumentado, o índice de ressecabilidade apesar do progresso técnico não ultrapassa em geral a 20%. Em consequência deste fato, na grande maioria dos doentes, somente algum tipo de tratamento paliativo é possível. Como a necessidade de drenagem biliar, quer seja por via endoscópica ou cirúrgica, é óbvia, o problema da cirurgia paliativa no câncer da cabeça do pâncreas se restringe à realização ou não de anastomose gastrojejunal profilática conjuntamente com a derivação biliodigestiva.

A obstrução duodenal secundária aos tumores da cabeça do pâncreas ocorre em 8% a 50% dos casos,² sendo que 20% dos doentes morrem com sintomas relacionados a esta situação.³

Apesar destes dados, a indicação de anastomose gastrojejunal profilática permanece controversa,^{4,5} em função principalmente do retardo do esvaziamento gástrico que se segue à realização deste tipo de cirurgia.⁶ Verificamos, em trabalhos anteriores,⁷ que 28,2% dos doentes submetidos a anastomose gastrojejunal apresentaram esta complicação, que acarreta, além do desconforto, um período maior de internação.

A origem destas alterações do esvaziamento gástrico, que se manifestam principalmente por vômitos, pode ser atribuída a dois fatores principais: alterações motoras do antro gástrico provocadas pela própria anastomose e o círculo vicioso antroduodenal de alimentos na inexistência de obstrução duodenal.⁸

A finalidade deste trabalho é apresentar nova técnica de anastomose gastrojejunal que não provoca distúrbios motores do antro e evita a recirculação de alimentos.

1. Professor Associado do Departamento de Gastroenterologia da FMUSP, 2. Médica Assistente do Hospital das Clínicas da FMUSP.
3. Pós-Graduando do Departamento de Gastroenterologia da FMUSP.

Recebido em 15/1/99

Aceito para publicação em 14/6/99

Trabalho realizado no Departamento de Gastroenterologia da Faculdade de Medicina da Universidade de São Paulo - FMUSP.

PACIENTES E MÉTODOS

Dezenove doentes com neoplasia irressecável da cabeça do pâncreas foram submetidos a cirurgia paliativa no período de 08/04/98 a 15/12/98.

Após confirmação intra-operatória da irressecabilidade tumoral, decidiu-se em todos os casos pela realização de derivação biliar e gástrica.

A primeira alça jejunal foi mobilizada e, a uma distância conveniente de mais ou menos 20cm do ângulo de Treitz, realizou-se anastomose gastrojejunal (Figura I-B) em corpo gástrico (Figura I-I) acima de uma linha imaginária que parte da incisura angular e corta a grande curvatura (Figura 1). Cerca de 20cm abaixo da anastomose gastrojejunal pré-cólica foi realizada anastomose entero-entérica látero-lateral entre a alça aferente e eferente da anastomose gastrojejunal, tipo Braun (Figura I-C). A alça aferente foi fechada e seccionada com grampeador próximo à anastomose gastrojejunal bloqueando a recirculação de alimentos (Figura 1). Uma alçajejunal em Y-de-Roux foi, a seguir, utilizada para anastomose biliodigestiva usualmente colédoco-jejunal (Figura I-A-D).

A avaliação pós-operatória dos doentes constou da verificação do volume drenado pela sonda gástrica e do tempo de recuperação da ingestão alimentar. Foi considerado como retardo do esvaziamento gástrico a necessidade de sondagem

nasogástrica por mais de sete dias ou quando a alimentação não pode ser reiniciada até o décimo dia. Todos os doentes foram seguidos no pós-operatório quanto à dificuldade alimentar, náuseas e vômitos, e mantidos com bloqueador H2 no pós-operatório tardio.

RESULTADOS

A sonda nasogástrica foi retirada no segundo ou terceiro dia do pós-operatório em todos os pacientes. Um doente apresentou vômitos e diarreia causados por superinfecção intestinal devido ao uso de antibióticos, prontamente revertida com tratamento adequado. Nenhum outro doente apresentou vômitos no pós-operatório imediato, não havendo retardo da alta hospitalar. A mortalidade imediata foi nula neste grupo de doentes. Não ocorreu vômito no pós-operatório tardio (dois a oito meses).

DISCUSSÃO

Embora alguns trabalhos refiram vantagens de técnicas não-cirúrgicas para palição do câncer irressecável da cabeça do pâncreas, complicações tardias incluindo recidiva da icterícia e principalmente obstrução duodenal favorecem o tratamento cirúrgico. A indicação de anastomose gastrojejunal profilática no câncer do pâncreas irressecável baseia-se em trabalhos que relatam até 30% de obstrução duodenal tardia em doentes com câncer irressecável nos quais se praticou apenas derivação biliodigestiva.⁹

Alguns trabalhos referem que 15%-34% dos doentes com câncer do pâncreas irressecável submetidos a derivação biliodigestiva necessitam de uma segunda intervenção para aliviar a obstrução duodenal.¹⁰

Embora a derivação gastrojejunal seja aceita como cirurgia profilática no câncer do pâncreas irressecável por diversos autores,^{1,11,12,13} a indicação generalizada deste tipo de intervenção é contestada por outros pela frequência de complicações imediatas basicamente relacionadas ao retardo do esvaziamento gástrico.¹⁴ Com efeito, em trabalho anterior, verificamos que 28,2% dos doentes submetidos a este tipo de intervenção apresentavam retardo de esvaziamento gástrico,⁷ complicação também relatada por outros autores.^{5,6,15}

O retardo do esvaziamento gástrico, frequentemente observado no pós-operatório das técnicas habitualmente empregadas para gastroenteroanastomose profilática, não só prolonga o tempo de internação como também produz paradoxalmente as complicações que o método pretende tratar.

As causas destas alterações podem ser múltiplas, desde a invasão do plexo celíaco pela própria neoplasia até a indução de alterações motoras do estômago quando a anastomose se localiza na região antral.¹⁶ Fatores relacionados à própria anastomose, como edema da mucosa, inflamação perianastomótica ou suturas, também interferem no esvaziamento gástrico. Outro fator importante como causa de vômitos é a recirculação

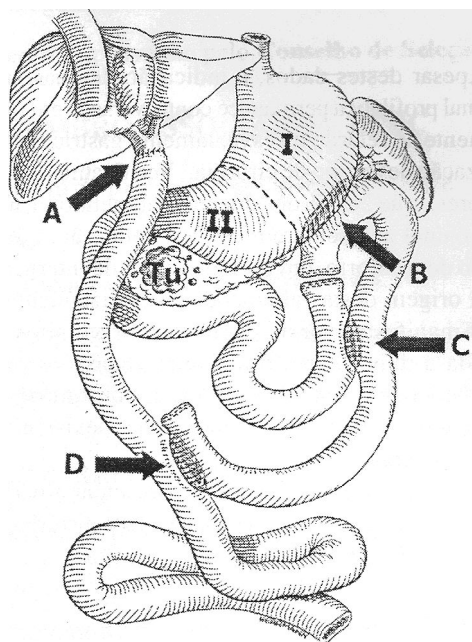


Figura 1- Técnica de derivação gastrojejunal. A anastomose (B) é realizada no corpo gástrico (Zona I), associada a anastomose entero-entérica (C) tipo Braun e à oclusão da alça aferente. A anastomose biliodigestiva (A) é realizada ajusante de anastomose gastrojejunal.

de alimentos devido ao círculo vicioso alimentar em certos tipos de anastomose gastrojejunal.¹⁷

Em virtude destes fatos foram propostas várias técnicas para evitar o retardo do esvaziamento gástrico pós-anastomose gastrojejunal, entre elas a exclusão antral⁸ e a exclusão duodenal,¹⁷ ou mesmo uma antrectomia.¹⁸

A técnica proposta no presente trabalho inclui a realização de anastomose gastrojejunal alta, para reduzir a alteração motora gástrica,¹⁶ seguida de anastomose jejuno-jejunal látero-lateral (tipo Braun), com oclusão da alça aferente para impedir a recirculação de alimentos. A reconstrução do trânsito alimentar após a anastomose biliodigestiva é realizada a jusante da anastomose gastrojejunal, evitando a gastrite

alcalina decorrente da passagem de bile pelo estômago. O esvaziamento gástrico se faz tanto pelo duodeno, enquanto pérvio, como pela anastomose gastrojejunal, evitando assim as conseqüências de eventuais complicações da própria anastomose gastrojejunal.^{17,16}

Esta técnica, embora exija uma anastomose a mais, apresentou resultados tão bons que se tomou o método de rotina no nosso serviço por reduzir as complicações imediatas e o tempo de permanência hospitalar.

Embora os resultados preliminares obtidos com este tipo de intervenção tenham sido excelentes, fazem-se necessários estudos comparativos para que se conclua pela sua superioridade sobre os métodos habitualmente empregados.

ABSTRACT

Pancreatic cancer is most often diagnosed too late for curative resection. Therefore most of patients with pancreatic cancer are only submitted to palliative procedures. From those submitted to biliary bypass alone about 30 % need treatment for gastric obstruction at some point of the follow up. Surgical techniques for gastroenterostomy currently in use carry themselves delaying in the gastric emptying mechanisms and circulus vitiosus through the nonobstructed duodenum. The objective of this paper is to describe a new technique devised to avoid those problems and to improve the functional results of prophylactic gastroenterostomy. This was accomplished by a gastrojejunostomy in the upper body of the stomach and constructing the jejunal loop in a Braun fashion, whose afferent loop is blocked. The main features of this technique are the position of the gastroenterostomy with a low disturbance of gastric motility and the construction of the jejunal loop in order to avoid the circulus vitiosus. Nineteen patients were consecutively submitted to this procedure and 110 post operative complications were observed. Nasogastric tube was taken off in about three days and oral feeding resumed the next day. Vomits were not observed neither in the early post operative period nor in the long term follow up. This newly designed type of reconstruction is a effective gastric bypass and avoids the problem of food reentry.

Key Words: *Pancreatic Cancer; Palliative treatment; Gastrojejunostomy.*

REFERÊNCIAS

1. Warshaw AL, Fernandez-del Castillo C - Pancreatic carcinoma. *N Engl J Med* 1992;326:455-65.
2. Song SM, Reber HA - Surgical palliation for pancreatic cancer. *Surg Clin of North Am* 1989; 69:599-611.
3. Sarr MG, Cameron JL - Surgical management of unresectable carcinoma of the pancreas. *Surgery* 1982; 91:123-33.
4. Huguier M, Baumel H, Manderscheid JL - La chirurgie palliative. In *Le cancer du pancreas exocrine*. Baumel H, Huguier M, eds. Springer Verlag, France. Paris. 1991; 109-118.
5. Watanapa P, Williamson RCN - Surgical palliation for pancreatic cancer: developments during the past two decades. *Br J Surg* 1992;79:8-20.
6. Dobemeck RC, Bemdt GA - Delayed gastric emptying after palliative gastrojejunostomy for carcinoma of the pancreas. *Arch Surg* 1987; 122:827-9.
7. Cunha JEM, Machado MCC, Bacchella T, et al - Palliative gastroenterostomy for pancreatic cancer. *European IHPBA Congress* 1995;531-534.
8. Slim K, Pezet D, Riff Y, et al - L'exclusion antrale: un complement à l'anastomose gastrojejunal palliative dans le cancer du pancreas. *Presse Med* 1996;25:674-676.
9. Gough JR, Mumme G - Biliary and duodenal bypass for carcinoma of the head of the pancreas. *J Surg Oncol* 1984; 26:282-84.
10. Richards AB, Sosin H - Cancer of the pancreas: the value of radical and palliative surgery. *Ann Surg* 1973;177:325-331.
11. Proppito D, Santoro R, Mancini B, et al - Palliative procedures in the treatment of non resectable pancreatic tumors: retrospective study of 294 cases and review of the literature. *Ann Ital Chir* 1998;69: 185-193.
12. Lillemoe Kd, Pitt HA - Palliation: Surgical and otherwise. *Cancer* 1996; 78:605-14.
13. Van Wagenveld BA, Coene PP, VanGulik TM, et al - Outcome of palliative biliary and gastric bypass surgery for pancreatic head carcinoma in 126 patients. *Br J Surg* 1997; 84:1.402-6.

14. Van der Schelling GP, van der Bosch RP, linkenbijl JH, et al- Is there a place for gastroenterostomy in patients with advanced cancer of the head of the pancreas? *World J Surg* 1993;17:128-32.
15. Konishi M, Ryu M, Kinoshita T, et al - Stomach-preserving gastric by pass for unresectable pancreatic cancer. *Surg Today* 1997; 27:429-33.
16. Kasuaya H, Nakao A, Nomoto S, et al- Postoperative delayed emptying in pylorus-preserving pancreatoduodenectomy using pancreatogastrostomy: Comparison of the reconstruction positions. *Hepatogastroenterology* 1997; 44:856-860.
17. Shyr YM, Su CH, King KL, et al - Randomized trial of three types of gastrojejunostomy in unresectable periampullary cancer. *Surgery* 1997;120:506-12.
18. Lucas CE, Ledgerwood AM, Sasce JM, et al- Antrectomy: a safe and effective bypass for unresectable pancreatic cancer. *Arch Surg* 1994; 129:795-799.

ENDEREÇO PARA CORRESPONDÊNCIA

Dr. Marcel C. C. Machado
Hospital das Clínicas
Av. Dr. Enéas de Carvalho Aguiar, 255 - 9º andar s/9074
05403-900 - São Paulo - SP